

Rapporteurs :

Chin Hoy Man Bonnie, Kwok Chee Yin, Lam Pok Man, et Tsang Nichol Chun Wai, avec George Pelekos

Affiliation :

Postgraduate Programme en Parodontologie, Université de Hong Kong

Traducteur :

Alexandre Courtet Assistant hospitalo-universitaire, Département de Parodontologie, Faculté d'Odontologie, Université de Paris

étude

Mise en place d'un implant avec greffe de tissus mous : quand et comment ?

Auteurs :

Kwang-Seok Lee, Seung-Yun Shin, Christoph Hämmerle, Ui-Won Jung, Hyun-Chang Lim et Daniel Thoma

Contexte

Les procédures de greffe de tissus mous sont souvent réalisées pour améliorer les résultats esthétiques et pour compenser les déficiences volumétriques existantes. Les données cliniques ont démontré que la chirurgie d'aménagement des tissus mous contribue à plus de 40 % du volume horizontal ou vestibulaire final. La procédure de référence pour l'augmentation du volume des tissus mous est l'utilisation d'une greffe de tissu conjonctif (CTG). Cependant, les procédures de prélèvement entraînent une morbidité accrue pour le patient en raison de la présence d'un site donneur.

Des substituts de tissus mous ont été développés pour surmonter ces problèmes. Lors d'études précliniques chez le chien, les substituts de tissus mous et la CTG ont démontré un effet similaire sur l'augmentation du volume des tissus mous au niveau des sites d'implantation. Une étude clinique récente (Thoma et al., 2016) a indiqué la non-infériorité des substituts de tissus mous pour les sites d'implantation par rapport à la CTG. Cependant, les données concernant ces substituts sont limitées à des protocoles implantaires spécifiques et, plus précisément, à l'implantation différée (DP).

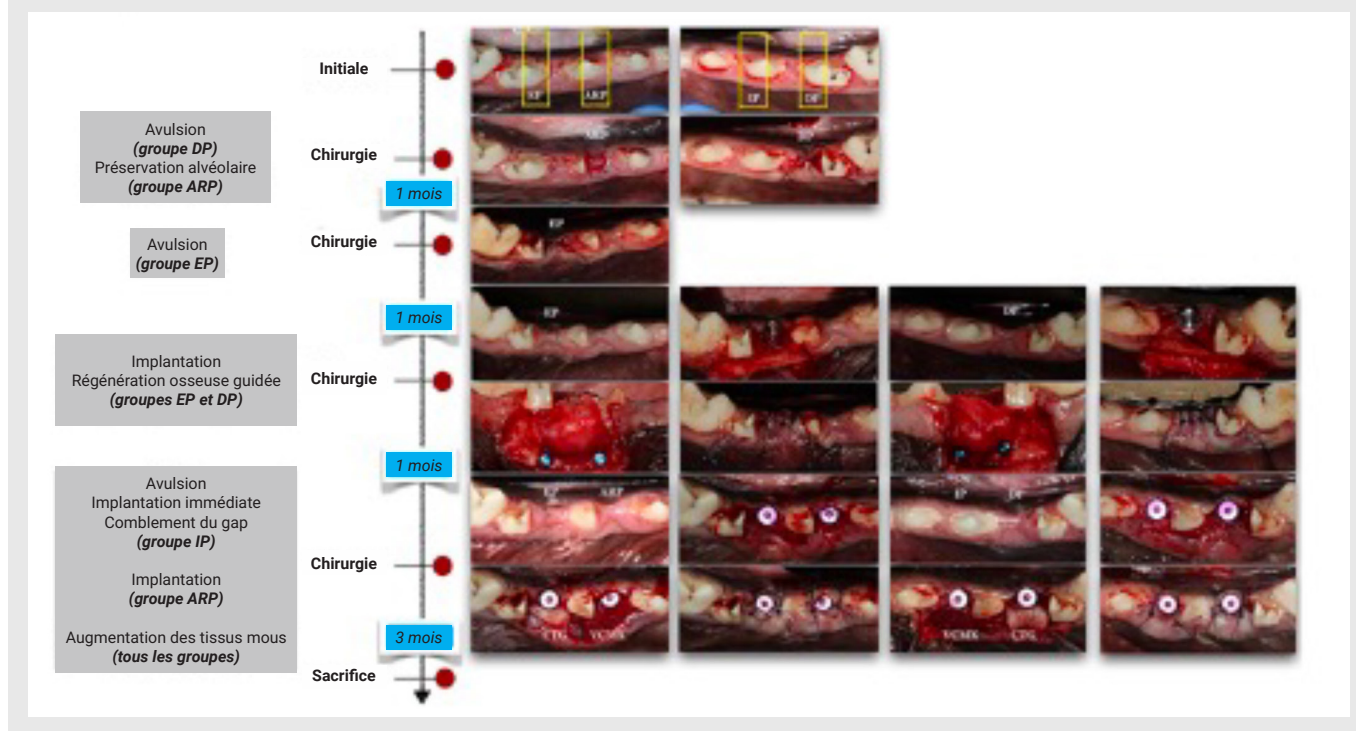
Compte tenu de l'existence de divers protocoles de traitement – tels que la pose immédiate d'implants (IP), la pose précoce d'implants (EP) et la pose d'implants après une technique de préservation de la crête alvéolaire (ARP) – l'efficacité des substituts de tissus mous pour l'augmentation du volume des tissus mous à l'aide de différents protocoles de pose d'implants doit être davantage évaluée et comparée à la CTG.

Objectif

L'objectif de cette étude animale est de déterminer l'impact du moment de la pose de l'implant et du type de greffe de tissus mous en terme de modifications du profil de la crête alvéolaire.

Matériel et méthodes

- Les troisièmes prémolaires mandibulaires et les quatrièmes prémolaires ont été sectionnées et les racines mésiales extraites. Les implants posés étaient de diamètre 4mm et de longueur 10 ou 12 mm (Luna, Shinhung, Séoul, Corée) et les piliers de cicatrisation de hauteur 4mm et de diamètre 4 mm.
- L'ARP a été réalisée avec un substitut osseux bovin déprotéiné (DBBM) avec 10 % de collagène (Bio-Oss collagen, Geistlich, Wolhusen, Suisse) et une matrice de collagène (Mucograft seal, Geistlich). La pose des implants a été effectuée après trois mois de cicatrisation.
- L'IP a été associée à un substitut osseux bovin déprotéiné (Bio-Oss, Geistlich) comblant l'espace entre l'implant et la corticale osseuse vestibulaire.
- La pose de l'implant dans les groupes EP et DP a été effectuée respectivement un mois et deux mois après l'extraction et comprenait une régénération osseuse guidée (ROG) à l'aide d'un substitut osseux bovin déprotéiné (Bio-Oss, Geistlich) et d'une membrane collagénique bicouche native (BioGide, Geistlich) au niveau de la face vestibulaire de l'implant. Les implants EP et DP ont été exposés après un mois de cicatrisation.
- Dans tous les groupes, un lambeau d'épaisseur partielle a été réalisée en vestibulaire des implants pour y positionner la CTG ou la matrice collagénique VCMX) (Fibrogide, Geistlich).
- Tous les animaux ont été sacrifiés plusieurs mois après la chirurgie des tissus mous. Une radiographie 3D et un scanner intra-oral ont été réalisés à différents moments. Des mesures linéaires ont été effectuées pour observer les changements du contour de la crête entre les différents intervalles de temps. Les modifications de la largeur de la crête, les modifications résultant de l'augmentation osseuse et les modifications engendrées par l'augmentation des tissus mous ont été mesurées.
- La mesure profilométrique a été obtenue dans une zone située à 2 mm en apical du rebord gingival et étendue à 2 mm en apical avec une largeur de 4 mm. Les changements au fil du temps ont été observés.



Résultats

- Aucun événement indésirable n'a été observé.
- Les scanners micro-CT ont révélé un remodelage osseux autour des implants et des déhiscences osseuses ont été observées sur la surface vestibulaire. Le groupe IP a montré le résultat le plus favorable.
- **Mesures linéaires :**
 - **Changement global**
 - À 2 mm apical : tous les groupes, sauf ARP/CTG (0,07 mm), ont montré une réduction horizontale allant de -0,09 mm pour DP/VCMX à -1,87 mm pour EP/CTG.
 - À 3 mm apical : une largeur de crête similaire a été trouvée pour DP/CTG (0 mm) et ARP/CTG (0,03 mm). Une réduction allant de -0,13 mm pour EP/VCMX à -1,59 mm pour EP/CTG a été mise en évidence.
 - **Tissus durs**
 - À 2 mm apical : gain pour EP (0,87mm) et DP (0,93 mm).
 - À 3 mm apical : gain pour EP (0,95mm) et DP (0,92 mm).
 - **Tissus mous**
 - À 2 mm apical : tous sauf EP/VCMX (-0,20 mm) ont montré un gain allant de 0,13 mm pour EP/CTG à 1,25 mm pour DP/CTG.
- **Mesures profilométriques :**
 - **Changement global**
 - Gains dans les groupes ARP/CTG (0,17 mm) et DP/CTG (0,05 mm) et réductions allant de -0,02 mm pour ARP/VCMX à -1,19 mm pour EP/CTG.
 - **Tissus durs**
 - Augmentation plus importante pour DP (0,82 mm) par rapport à EP (0,52 mm).
 - **Tissus mous**
 - Gains dans tous les groupes, allant de 0,14 mm pour DP/VCMX à 0,79 mm pour DP/CTG.
 - Aucune différence statistiquement significative au sein de chaque groupe (global, tissus durs et tissus mous).

Limitations

- L'étude ne peut pas refléter l'ensemble du remodelage des tissus mous après les procédures parce qu'il s'agit d'une étude animale. Des essais cliniques à grande échelle sont nécessaires.
- Il n'y a pas eu de discussions détaillées sur les différents matériaux et les méthodes utilisés pour l'analyse volumétrique.

Conclusions & impact

- Dans les limites de cette étude, l'ARP et le DP avec CTG ont entraîné le changement tissulaire le plus faible entre la situation initiale et la situation finale par rapport aux autres modalités de traitement (sans différence statistiquement significative). La CTG et la VCMX ont amélioré le contour général des tissus au niveau des sites d'implantation lorsqu'ils étaient appliqués à l'EP ou la DP et à l'ARP.
- Même si une augmentation des tissus mous et un comblement du gap ont été effectués, les sites avec une IP présentaient des contours tissulaires réduits.
- Les modifications dimensionnelles de la crête varient selon les protocoles de traitement. L'ARP avec CTG a entraîné la plus faible différence dans le profil de la crête. La CTG et la VCMX ont tous deux permis d'améliorer le contour de la crête. Sur la base des résultats de cette étude préclinique pilote, des essais cliniques à grande échelle sont nécessaires pour déterminer le moment le plus favorable pour la pose d'un implant et la modalité de greffe de tissus mous à privilégier pour obtenir un profil tissulaire optimal.

JCP Digest 100 est un résumé de l'article "Dimensional ridge changes in conjunction with four implant timing protocols and two types of soft tissue grafts : a pilot pre-clinical study". J Clin Periodontol. 2022; 49(4): 401-411. DOI: 10.1111/jcpe.13594

<https://www.onlinelibrary.wiley.com/doi/10.1111/jcpe.13594>

Accès via la page "membres" du site de l'EFP : <http://efp.org/members/jcp.php>